Münster.1932.Nr 45 Med Diss.

Aus der Chirurgischen Universitätsklinik zu Münster i.W.
(Direktor: Professor Dr. Coenen).

Ueber Beckennieren.

❖

INAUGURAL-DISSERTATION

zur Erlangung der Doktorwürde
der Hohen Medizinischen Fakultät der Westfälischen
Wilhelms-Universität zu Münster (Westf.)

vorgelegt von

Heinz Naendrup
aus Münster (Westf.)

1 / 9 / 3 / 2

Gedruckt in der Dissertationsdruckerei Robert Kleinert, Quakenbrück.

Dekan: Professor Dr. Herzog.
Referent: Professor Dr. Coenen.

R. UNIV. BIBLIOTHEEK LEIDEN

Gedruckt mit Genehmigung der Medizinischen Fakultät der Westfälischen Wilhelms-Universität Münster (Westf.)

Ueber Beckennieren.

Veranlassung zu vorliegender Arbeit geben drei Fälle von Beckennieren, die an der Chirurgischen Universitätsklinik zu Münster (Westf.) beobachtet wurden.

Unter den Lageanomalien der Nieren unterscheidet man der Aetiologie nach zwei Gruppen:

1. die angeborenen,
2. die erst im Verlauf des extrauterinen Lebens erworbenen Nierendislokationen.

Erstere werden im allgemeinen schlechthin mit Nierendystopie oder, da ihr häufigster Sitz im Becken ist, mit Beckenniere bezeichnet, letztere mit Wanderniere oder Nephroptose. Bei der Wanderniere handelt es sich um ein vollständig normal entwickeltes Organ, das durch Unvollkommenheit der Fixierung und durch mangelhaften Verschluß jenes Weges, auf dem die Niere in der embryonalen Periode emporwandert, lediglich seine ursprüngliche Lage verändert hat. Demgegenüber stellt die Beckenniere eine Mißbildung dar, die sich durch zahlreiche, durch Entwicklungsstörungen bedingte Besonderheiten auszeichnet. Bevor ich auf diese Entwicklungsstörungen eingehe, will ich zum besseren Verständnis die normale Entwicklung der Nieren in den Grundzügen voranschicken.

Beim menschlichen Embryo entstehen nacheinander 3 Nierenanlagen: — Vorniere, Urniere und Nachniere —, die sämtlich mesodermalen Ursprungs sind. Zuerst bilden sich in Höhe der oberen Cervicalsegmente, in dem als Ursegmentstiel bezeichneten Teile des parietalen Mesoderms mehrere symmetrische, leistenartige Verdickungen, die sich zu Bläschen aushöhlen und unter Aussprossung seitlicher Gänge als sog. Vornierenkanälchen in einen gemeinsamen Ausführungsgang münden. Während die einzelnen, wahrscheinlich nie funktionierenden Vornierenkanälchen bald nach ihrer Entstehung wieder verschwinden, bleibt ihr gemeinsamer Ausführungsgang vorläufig erhalten und wächst als

sog. Wolffscher Gang in caudaler Richtung weiter, bis er die Kloake erreicht.

Caudalwärts an die rudimentäre Vorniere anschließend entwickeln sich hintereinander weitere querverlaufende Kanälchen, die in den Wolffschen Gang durchbrechen und diesen als Ausführungsgang benutzen. Die Kanälchen nehmen später einen gewundenen Verlauf und erhalten seitliche Sprossen; so bildet sich ein drüsiges Gewebe, das in seiner Gesamtheit als „nephrogener Strang" bezeichnet wird. Aus dem größeren cranialen Teil dieses Drüsengewebes entsteht die Urniere, die sich in der weiteren Entwicklung bis auf wenige, mit der Keimdrüse in Verbindung tretende Kanälchen (Epididymis bzw. Epoopheron, Paroopheron) ebenfalls zurückbildet. Der restliche caudale Teil des nephrogenen Stranges nimmt an der Bildung der Nachniere teil und wird deshalb auch „metanephrogenes Gewebe" genannt. Aus ihm entwickelt sich der Ausscheidungsapparat der Niere, die spätere Rindensubstanz.

Der ableitende Teil der bleibenden Nierenanlage (Ausführungsgänge, Nierenbecken und Harnleiter) entsteht völlig getrennt hiervon aus einer bläschenförmigen Ausstülpung des Wolffschen Ganges, die aus dessen dorsomedialer Wand etwas oberhalb seiner Einmündung in die Kloake hervorsproßt und als Ureterknospe bezeichnet wird. Diese wächst in Form eines gestielten Bläschens zunächst dorsal, biegt dann cranialwärts um und wächst retroperitoneal dem metanephrogenen Gewebe entgegen. Nach Zusammentreffen mit dem metanephrogenen Gewebe spaltet sich die Ureterknospe an der Berührungsfläche in 4 fingerförmige Fortsätze, die radiär in das Gewebe eindringen. Die blinden Enden dieser Verzweigungen teilen sich dann in je 2 weitere Sprossen, deren Enden sich in gleicher Art wiederum verzweigen und so fort, bis schließlich „Sammelröhren" 1.—13. Ordnung entstehen. Durch Verschmelzung und Erweiterung der ersten Sammelröhren ergibt sich später die bleibende Gestalt des Nierenbeckens und der Kelche. Da das ganze System von Sammelröhren tief in das metanephrogene Gewebe hineinwächst, sitzt letzteres schließlich wie eine Kappe der Nierenbeckenanlage auf. Ueber den blinden Enden der terminalen Sammelröhren entwickelt sich unterdessen aus dem aufsitzenden metanephrogenen Gewebsteil je ein Harnkanälchen, das später an seinem einen Ende in das Sammelröhrchen durchbricht, während sich an dem entgegengesetzten Ende ein „Malpighisches Körperchen" bildet. So entwickeln sich unabhängig von einander der ausscheidende und ableitende Teil der bleibenden Nierenanlage.

Bei normaler Entwicklung wächst die Ureterknospe nach Zusammentreffen und Vereinigung mit dem metanephrogenen Gewebe als nunmehriger Harnleiter weiter cranialwärts und steigt zusammen mit der ganzen Nachnierenanlage in den wenig resistenten, retroperitonealen Gewebsschichten bis zu dem normalen Nierenlager empor. Die Gefäßversorgung der Niere paßt sich diesem Aufstieg in entsprechender Weise an. Gleichzeitig mit der Aufwärtswanderung macht die Niere eine Vierteldrehung um ihre Längsachse, so daß der anfangs nach vorn gewandte Nierenhilus schließlich zur Wirbelsäule sieht.

Erleidet nun die normale Entwicklung der Niere frühzeitig eine Störung, durch die der Ascensus gehemmt wird, so kommt es zur Nierendystopie. Diese Störung kann sowohl den Grad des Hinaufwanderns der Niere, als auch deren Aufstiegsrichtung betreffen. Im ersten Falle handelt es sich um gleichseitige Nierendystopie. Im zweiten Falle erhält die Niere eine transversalschräge, die Körperachse schneidende Richtung, so daß sie im Verlauf ihres Abcensus die Mittellinie überschreitet und in die andere Körperhälfte gelangt. Je nachdem diese Anomalien nur einseitig oder doppelseitig auftreten, machen Adrian und v. Lichtenberg (1) folgende Einteilung:

a) gleichseitige Nierendystopie,
   1. einseitig, 2. doppelseitig;
b) gekreuzte Nierendystopie,
   1. einseitig, 2. doppelseitig.

Zum Zwecke einer praktisch verwertbaren Nomenklatur haben eine Reihe von Autoren eine Unterteilung dieser Gruppen vorgenommen, die besonders die Lage der dislocierten Niere zu ihrer Nachbarschaft berücksicht. Dementsprechend unterscheidet man eine Dystopia renis sacralis, iliacalis, ileosacralis, lumbosacralis, lumbalis u. a. In diesen Fällen ist also der normale Aufstieg der Niere entweder ausgeblieben oder nur ganz unvollkommen erfolgt. Der Vollständigkeit halber sei erwähnt, daß der Ascensus renis auch über das normale Maß hinaus bis in den Zwischenrippenraum erfolgen kann; man spricht dann von einer Dystopia renis intrathoracalis; allerdings ist diese Mißbildung sehr selten.

Dadurch, daß die dystope Niere, wie in den meisten Fällen, fast vollkommen an ihrem Bildungsorte liegen bleibt, erhält das Organ in der weiteren Entwicklung ganz charakteristische Merkmale.

In erster Linie fällt die Kürze des Harnleiters auf, die durch den geringen Abstand von Niere und Blase bedingt ist. Während

der Ureter der Wanderniere regelmäßig die normale Länge von 30—35 cm aufweist und je nach dem Dislokationsgrad mehr oder weniger geschlängelt oder abgeknickt ist, findet man ihn bei der Beckenniere meist straff über den unteren Nierenpol gespannt. Gelegentlich ist er sogar in eine Furche des Nierenparenchyms eingebettet (Grauhahn [21]).

Sodann ist als Besonderheit der Beckenniere die ventrale Lage des Nierenhilus zu erwähnen, die durch das Ausbleiben der mit der Ascension verbundenen Drehung der Niere um ihre Längsachse bedingt ist.

Ein weiteres Merkmal der Beckenniere ist ihre abnorme Form. Sie ist entweder glatt (Diskusniere), oval oder mehr kugelig gestaltet (Kuchen-, Klumpenniere); sie hat jedoch zum Unterschied von der Wandernieer nie die normale Bohnenform. Ein großer Teil ihrer ventralen Fläche ist gewöhnlich von dem abgeflachten Hilus eingenommen. An der dorsalen Fläche paßt sie sich der knöchernen Unterlage, der Kreuzbeinhöhlung, der Articulatio sacroiliaca, dem Promontorium usw. an. In zwei von uns beobachteten Fällen hatte z. B. die Niere dort, wo sie dem Promontorium aufgelegen hatte, eine tiefe Delle. Häufig weisen die Beckennieren auch eine embryonale Lappung auf.

Ein wichtiges Merkmal der Beckenniere ist ferner die Art der Gefäßversorgung; sie ist als Stehenbleiben der Gefäßbildung auf embryonaler Stufe anzusehen. Im Gegensatz zu der gewöhnlich mit nur einem Stamm aus der Aorta austretenden Arteria renalis der normalen Niere findet man bei der Beckenniere fast ausnahmslos mehrere, an verschiedenen, entsprechend tiefer gelegenen Stellen entspringende Arterien. Die oberhalb der Linea terminalis gelegene Beckenniere erhält ihre arterielle Blutversorgung im allgemeinen aus dem Endteil der Aorta, die noch tiefer ganz im kleinen Becken gelegene Niere hauptsächlich aus den großen Beckengefäßen, der Arteria iliaca und hypogastrica, in seltenen Fällen sogar aus der Arteria femoralis (Israel [30]). Auch ein eigentlicher Hilusstiel fehlt häufig; vielmehr inserieren die Gefäße oft an verschiedenen Stellen, z. B. am oberen und unteren Nierenpol. Aehnlich wie bei den Arterien liegen die Verhältnisse bei den Nierenvenen.

Von Bedeutung ist schließlich die Art der Befestigung der Beckenniere mit ihrer Umgebung. Infolge der Lage zwischen Peritoneum und Beckenwand, außerdem durch die verschiedenen kurzen Gefäße und den gleichfalls kurzen Harnleiter entsteht eine intensive Fixierung des Organs mit seiner Unterlage. Eine Becken-

niere läßt sich daher nicht wie eine Wanderniere aus ihrer Lage verschieben, was für Differentialdiagnose zwischen beiden wichtig ist. Die genannten Besonderheiten finden sich in mehr oder weniger ausgeprägter Form bei fast allen Beckennieren.

Ueber die Ursachen, die eine Störung des Ascensus renis bedingen können, weichen die Ansichten der Autoren erheblich von einander ab.

Gruber (22) hält es für wahrscheinlich, daß sich durch die seitliche Krümmung der primären Körperachse des heranwachsenden Embryo die Raumverhältnisse in der Leibeshöhle so ungünstig gestalten, daß dadurch das Wachsen der Harnleiterknospe entweder vollständig aufgehalten wird oder in der Richtung des geringsten Widerstandes erfolgt. Lemberger (35) glaubt, daß es durch die übergroße Gestaltung und durch ein besonders langes Bestehenbleiben der Urnierenanlage zu einer räumlichen Beeinträchtigung der Nachniere kommen kann; nach Felix (zit. bei v. Wolff) soll dagegen die vorzeitige Rückbildung der Urniere als Ursache der Dystopie in Frage kommen. Priman (47) zeigt auf Grund von vergleichend-anatomischen Untersuchungen an Reptilien, Vögeln und verschiedenen Klassen der Säuger, daß bei ihnen die Nieren dauernd im Becken gelegen sind. Er wie auch Fuchs (17) sind daher der Ansicht, daß die Nierendystopie lediglich als eine atavistische Erscheinung aufzufassen sei.

v. Wolff (62) sucht neuerdings den aetiologischen Faktor bei der Entstehung der Nierendystopie darin, daß die Ureterknospe aus atavistischen oder anderen Gründen nicht genau an der normalen Stelle des Wolffschen Ganges entspringe und daher in regelwidriger Richtung wachse. Die Folge davon sei, daß die Niere bei der Ascension nicht in die präformierte Bahn gelange, sondern auf festere, zur Durchdringung nicht bestimmte Gewebe stoße. Hierdurch könne sie dann in der Wanderung entweder ganz aufgehalten werden (gleichseitige Dystopie) oder dem Hindernis ausweichend, in eine vollkommen andere, die Körperachse schneidende Richtung gelangen (gekreuzte Dystopie).

Es existieren noch eine Reihe weiterer Theorien über die Ursache der Nierendystopie. Bei der Verschiedenheit dieser Erklärungsversuche ist es jedoch fraglich, ob sich eine einheitliche, überzeugende Lösung dieser Frage finden läßt.

Folgende Angaben werden in der Literatur über die Häufigkeit des Auftretens der Beckenniere gemacht:

Tabelle 1.

Autor	Zahl der Sektionen	Zahl der Nierendystopien
Guizzetti u. Pariset (23):	20 000	18
Naumann (44):	10 177	21
Motzfeld (42):	4 500	5
Gesamtzahl:	34 677	44

Es wurden also unter 34 677 Sektionen 44 Nierendystopien beobachtet = 0,13 %. Es sei darauf hingewiesen, daß bei diesen und den folgenden Zahlen nur die reinen Nierendystopien ausschließlich der Verschmelzungsnieren berücksichtigt sind.

Eine relativ erheblich höhere prozentuale Häufigkeit als die Sektionsbefunde zeigen die Operationsstatistiken:

Tabelle 2.

Autor	Zahl der Nierenoperationen	Zahl der Nierendystopien
Dobrotworsky (9):	560	5
Israel (30):	572	3
Weiner (60):	569	2
Gesamtzahl:	1 701	10

Es fanden sich also unter 1 701 Nierenoperationen 10 Nierendystopien = 0,6 %.

Die prozentuale Beteiligung der Beckenniere an den Nierenmißbildungen geht aus einer Statistik von v. Hermann (27) hervor, der aus der Weltliteratur von 1921—27 507 Fälle von Nieren- und Uretermißbildungen sammelte. Darunter befanden sich 92 Fälle von Beckenniere = 18 %.

Die Häufigkeit des Auftretens der einzelnen Unterarten der Nierendystopien läßt sich aus einer Zusammenstellung von Girard (18) erkennen. Unter 111 aus der Literatur gesammelten Fällen von Nierendystopien lag das Organ 67mal = 60,3 % sacral, 25mal = 22,5 % iliacal und in den restlichen 19 Fällen lumbal und höher = 17,1 %.

Des weiteren finden sich in der Literatur zahlreiche Angaben über die Verteilung der Nierendystopie auf die beiden Körperhälften. Die Mehrzahl der Autoren hat ein erhebliches Ueberwiegen der linksseitigen Nierendystopie festgestellt; die Häufigkeit der linksseitigen Beckenniere gegenüber der rechtsseitigen wird durchschnittlich mit 70 % angegeben (Naumann [44], Graser [20], Cadoré [5], Sträter [55], Strube [56], Thomas [58]). Orth (46) und Halban (24) haben sogar eine Häufigkeit von 80 % errechnet. Nur wenige Autoren haben ein überwiegendes Vorkommen der rechtsseitigen Beckenniere beobachtet. Die Ursache der Bevorzugung der linken Körperseite ist ebensowenig geklärt wie die Ursache der Nierendystopie überhaupt.

Bezüglich der Verteilung der Beckennieren auf das männliche und weibliche Geschlecht besteht ein Unterschied zwischen den klinischen und den Sektions-Statistiken. Während nach letzteren das männliche Geschlecht mehr zu Nierendystopien disponiert zu sein scheint (Gruber [22]), Thomas [58]), überwiegt unter den klinischen Fällen bei weitem das weibliche Geschlecht. So sind von 66 klinischen Fällen, die Sträter (55) aus der Literatur gesammelt hat, 53 weiblichen Geschlechts, also eine Beteiligung der Frauen mit 80 %; Stephan (54) fand unter 80 Fällen eine ungefähr gleiche Beteiligung der Frauen mit 75 %. Die größere Beteiligung des weiblichen Geschlechts an dem klinischen Material besagt, daß die Beckenniere bei der Frau viel mehr als beim Manne zu Störungen und Beschwerden Veranlassung gibt. Das ist ja auch bei der Lage der weiblichen Genitalien im kleinen Becken ohne weiteres erklärlich.

Von den durch Beckennieren hervorgerufenen Krankheitserscheinungen sind deshalb auch in erster Linie dieselben subjektiven Beschwerden zu nennen, die bei den verschiedenen chronischen Erkrankungen des weiblichen Geschlechtsapparates aufzutreten pflegen: Schmerzen im Unterleib, im Rücken, in der Steiß- und Lendengegend, ausstrahlende Schmerzen in den unteren Extremitäten, Schmerzen bei der Cohabitation, Gefühl von Schwere im Unterleib usw. (Sträter [55], Stephan [54], Israel [30], Dreyfuß [11]). Diese Unterleibsschmerzen und neuralgischen Beschwerden verschiedener Art werden wohl durch Nervenkompression von Seiten der Beckenniere hervorgerufen. Als häufige Folge des Bestehens einer Beckenniere werden auch dysmenorrhoische Beschwerden genannt (Orth [46], Sträter, Stephan, Kehrer [31]).

Eine weitere, fast regelmäßig auftretende Störung ist die Beeinträchtigung der Darmfunktion. Im besonderen gilt das für die linksseitige Beckenniere, wo die Kompression des Rectums naturgemäß stärker ist als rechts und der Mastdarm gelegentlich zwischen Kreuzbein und Niere direkt eingekeilt sein kann (Hochenegg [28]). In einem von Talmann (57) mitgeteilten Fall verschwand die durch eine derartig gelegene Beckenniere verursachte hartnäckige Obstipation nach operativer Verlagerung und Fixation der dystopen Niere, stellte sich aber wieder ein, als sich das Organ wieder nach unten und innen verschoben hatte.

Auch Blasenbeschwerden (Dysurie, Polakisurie) wurden bei Beckennieren wiederholt beobachtet (Israel [30], Stephan, Strube [56], Mariantschick [38]). Ob dieselben allein durch Druckwirkung der Beckenniere gegen die äußere Blasenwand entstehen können, wird verschieden beurteilt. Israel und Stephan nehmen eine derartige Wirkung auf die Blase an. Sträter glaubt dagegen, daß solche Erscheinungen mehr reflektorischer Natur seien, ähnlich wie Blasenbeschwerden oft als erstes Zeichen einer Nierentuberkulose aufzutreten pflegen, ohne daß die Blasenschleimhaut schon tuberkulös erkrankt ist.

Eine wichtige, durch die Beckenniere verursachte Komplikation besteht ferner in der Beeinträchtigung des Geburtsmechanismus. Infolge ihrer fixierten Lage ist ein Ausweichen vor dem heranrückenden Kindsteil kaum möglich. Dadurch kann entweder eine falsche Einstellung der Frucht oder eine Verzögerung der Austreibungsperiode erfolgen (Hochenegg [28], Müllerheim [43], Kehrer [31]). Zur vollständigen Geburtsbehinderung kommt es dann, wenn die Niere dem Promontorium aufsitzt und dadurch eine hochgradige Verkürzung der Conjugata vera entsteht. Fälle dieser Art, wo ein lebendes Kind nur durch den Kaiserschnitt zur Welt gebracht werden konnte, wurden von Haselhorst (25), Healy (26), Mennet (40) u. a. beschrieben. Daß die Beckenniere schon während der Schwangerschaft Störungen verursacht, wurde nur in wenigen Fällen beobachtet (Sträter). Auch als Ursache von Fehlgeburten wurde die Beckenniere angesprochen (Orth [46]). Dieser Ansicht glaubt Sträter jedoch nicht beitreten zu können. Denn bei 19 Frauen mit Beckennieren, die insgesamt 59 Schwangerschaften durchgemacht hatten, verlief jede Schwangerschaft ungestört.

Die bisher genannten Komplikationen können durch die selbst nicht erkrankte Beckenniere allein infolge der abnormen Lage und Gestalt entstehen.

Weiterhin können aber auch klinische Erscheinungen dadurch verursacht werden, daß die Beckenniere selbst erkrankt, was auffallend häufig der Fall ist. Diese besondere Disposition der Beckenniere zu sekundärer Erkrankung ist zum Teil darauf zurückzuführen, daß es sich um ein minderwertig entwickeltes Organ handelt; außerdem spielen aber auch mechanische Momente eine Rolle. Es kann nämlich durch die abnorme Lage und Form des Nierenbeckens und die Kürze und oft fehlerhafte Insertion des Ureters leicht zu Urinstauungen kommen. Die Harnretention in einer solchen, wenig widerstandsfähigen Niere gibt daher besonders zur Bildung von Hydro- und Pyonephrosen Veranlassung (Adrian und v. Lichtenberg [1]).

Eine weitere, besonders in der neueren Literatur häufig mit geteilte Erkrankung ist die Steinbildung bei Nierendystopie (Chiaudano [8], Castano [6], Reid [49], Ravasini [48], Fasiani [14], Wohlauer [61], Schmutte [50], Marion [39], Weiner [60], Dózsa [10]), welche wohl durch die Urinstauung bedingt ist.

Seltener wird eine tuberkulöse Erkrankung der Beckenniere erwähnt (Albrecht [3], Adrian und v. Lichtenberg, Caulk [7], Bock [4], Farkas [13], Levinson [36])

Außerdem wurde noch in einigen Fällen von Nierendystopie über Nephritis (Ravasini, Dózsa) und zweimal über einen paranephritischen Abszeß nach Furunkel (Oehlecker [45], Esau [12]) berichtet.

Da durch andere Erkrankungen im Beckenraume die gleichen klinischen Symptome entstehen können, wie durch die Beckenniere, kommt es häufig zu diagnostischen Irrtümern. Differentialdiagnostisch spielen in erster Linie Erkrankungen des weiblichen Genitalapparates, insbesondere Geschwülste, eine Rolle. Adrian und Lichtenberg zitieren eine Anzahl von Fällen, wo die Beckennieren mit Adnextumoren, Myomen etc. verwechselt wurden (z. B. die Fälle von Munde, Kuntsch und Kehrer). Lafitte [34] berichtete kürzlich über einen im Laufe der Schwangerschaft beobachteten Fall von Beckenniere, der als Extrauteringravidität angesprochen wurde.

Auch Verwechselungen der Beckenniere mit Erkrankungen des männlichen Genitalapparates kommen vor. In einem von Necker (zit. bei Sträter) beobachteten Falle wurde eine pyonephrotische Beckenniere für eine entzündliche Schwellung der Samenblase gehalten, weil sich nach Massage vom Mastdarm aus dicker, rahmiger Eiter aus der Harnröhre entleerte. Von Strube (56)

wurde eine Beckenniere als Sarkom eines retinierten Hodens angesprochen.

Weiter kommt differentialdiagnostisch die Appendicitis in Frage, mit der die Beckenniere ebenfalls oft verwechselt wird. Eine derartige Verwechselung wurde auch in zwei von uns beobachteten Fällen anamnestisch angegeben.

Gelegentlich wurde die Beckenniere bei kolikartigen Schmerzen auch als Cholelithiasis angesprochen (Dreyfuß [11]).

In einer Anzahl von Fällen, wo durch den Druck der Beckenniere auf die Nervenstämme ausstrahlende Schmerzen in den unteren Extremitäten entstanden, wurden die Beschwerden für Ischias gehalten (Dreyfuß).

Die häufigen Verwechselungen der Beckenniere mit anderen Erkrankungen sind hauptsächlich darauf zurückzuführen, daß in der klinischen Diagnostik vielfach die Möglichkeit des Bestehens einer Beckenniere gar nicht berücksichtigt wird. Macht man sich jedoch zur Regel, in jedem unklaren Falle auch an einen Zusammenhang der Beschwerden mit dem uropoetischen System zu denken, so läßt sich durch eine entsprechende urologische Untersuchung die Beckenniere wohl stets nachweisen.

Einen wertvollen Hinweis auf die Existenz einer Beckenniere bietet in vielen Fällen schon das gleichzeitige Bestehen von anderen Entwicklungsstörungen, insbesondere solchen des Harn- und Geschlechtsapparates. Auf die häufige Kombination der Beckenniere mit derartigen Mißbildungen weisen besonders Adrian und v. Lichtenberg hin. Am Harnapparat sind sowohl die durch direkte Inspektion als auch die durch Cystoskopie erkennbaren Entwicklungsstörungen von Bedeutung: Hypospadie, Epispadie, Atresie der Harnröhre, Ektopie der Blase, angeborene Harnfisteln und besonders Anomalien der Uretermündungen. Von den Entwicklungsstörungen des Geschlechtsapparates kommen in Betracht: die verschiedenen Mißbildungen des Uterus, völliger Mangel desselben oder der Adnexe der einen Seite, bzw. einseitiges Fehlen oder Atrophie des Hodens und der Epididymis, Asymmetrie oder Atrophie der Prostata, Kryptorchismus u. a. Auch Anomalien anderer Organe wurden als Begleiterscheinungen der Beckenniere beobachtet, so vor allem Bildungsanomalien des Darmes (Sträter: Fälle von Jansen und Gruber). Wiederholt waren Beckennieren auch vergesellschaftet mit Mißbildungen des Skeletts, speziell des Beckens und der unteren Wirbelsäule (Freund [16], Hüter [29], Albers-Schönberg [2]).

Aber nicht nur beim Nachweis einer solchen Mißbildung, sondern auch in jedem anderen unklaren Falle, wo die Art der Beschwerden auf eine Erkrankung im Beckenraume hinweist, muß man daran denken, daß auch eine Beckenniere als Ursache der Störungen in Frage kommen kann. Läßt sich dann bei der Palpation der Beckenorgane durch die Bauchdecken, vom Rectum oder von der Vagina aus ein nicht verschieblicher, flacher Tumor von parenchymatöser Konsistenz abgrenzen, so kann man häufig schon durch eine einfache, von Schreiber (52), Seelig (53), Féderoff (15) u. a. angegebene Methode einen Anhalt über die Herkunft der Geschwulst gewinnen. Tritt nämlich nach kurzer Massage des Tumors in dem vorher eiweißfreien Urin Eiweiß auf, so handelt es sich um die Niere. Das Nichterscheinen von Eiweiß ist jedoch kein Beweis dafür, daß der Tumor keine Niere ist.

In jedem Falle, wo der Verdacht auf das Vorhandensein einer Beckenniere besteht, sollte dann eine genaue cystoskopische Untersuchung vorgenommen werden. Schon durch die einfache Cystoskopie lassen sich gelegentlich weitere Anhaltspunkte für die Diagnose finden, wie etwaige atypische Uretermündungen oder Vorwölbungen der Blasenwand. In einem von uns beobachteten Falle wurde z. B. eine deutliche Vorwölbung des hinteren Blasenfundus wahrgenommen, die durch Verdrängung der Blasenwand durch den unteren Nierenpol hervorgerufen war. Durch Katheterisierung der Harnleiter kann dann weiter festgestellt werden, ob eine Differenz in der Ureterlänge besteht, und aus der Größe des Unterschiedes kann ein Rückschluß auf den Grad der Dystopie gezogen werden. Die einfache Messung der Ureterlänge, auf deren Bedeutung für die Erkennung der Nierendystopie zuerst Hochenegg hinwies, ist allerdings keine ganz exakte Methode, weil man nie mit Sicherheit weiß, ob sich der Harnleiter tatsächlich in seiner ganzen Länge sondieren läßt oder ob nicht durch eine Striktur, Schleimhautfalte, starke Abknickung des Ureters, durch einen Stein oder einen Spasmus das Vordringen des Katheters verhindert wird. Auch kann der Ureterkatheter manchmal trotz Vorhandenseins einer Beckenniere weiter als die normale Ureterlänge von 30 cm eingeführt werden, wie z. B. in einem von Schramm (51) mitgeteilten Falle, wo er sich in dem hydronephrotisch erweiterten Nierenbecken aufrollte. Diese Fehlerquellen können nur durch eine urographische Untersuchung vermieden werden. Für eine sichere Diagnose ist deshalb die Pyelographie unersetzlich. Nach Einführung des Uroselektans und Abrodils hat man jetzt auch in der „intravenösen Pyelo-

graphie“ eine für die Diagnose der Beckenniere geeignete Methode. Ob die so erzielten Bilder speziell bei Beckennieren immer den notwendigen Kontrast aufweisen, um sich von dem intensiven Schatten der knöchernen Unterlage der Niere genügend abgrenzen zu lassen, muß die Erfahrung lehren.

Die Cystoskopie kann allerdings durch diese Methode nicht völlig überflüssig gemacht werden, da es für die Indikation zur Nephrektomie notwendig ist, sich über die Leistungsfähigkeit der dystopen Niere zu unterrichten. Außerdem ist es auch vor einer etwaigen Nephrektomie unbedingt erforderlich, sich von der Anwesenheit und normalen Funktion der zweiten Niere zu überzeugen. Deshalb sollte in allen Fällen, wo überhaupt eine Nephrektomie in Frage kommt, von vornherein die Cystoskopie mit gleichzeitiger Indigcarmininjektion und anschließender Pyelographie durchgeführt werden.

Eigene Fälle:

In der Chirurgischen Universitätsklinik zu Münster wurden in der Zeit von 1924 bis 1929 drei Fälle von Beckenniere beobachtet. Die Diagnosestellung erfolgte durch Beachtung der klinischen Symptome und durch Anwendung der oben angegebenen Untersuchungsmethoden. Die Krankengeschichten sind folgende:

Fall 1. 30jährige verheiratete Patientin, I-Para. Klinikaufnahme am 4. XII. 1924.

Anamnese: Seit Juli 1920 krampfartige Schmerzen im Leib, die in den Rücken und in die Leistengegend ausstrahlten. Besonders starke Schmerzanfälle während der letzten Hälfte der ersten Schwangerschaft im Frühjahr 1921. Kurze Zeit nach der Geburt stellte ein Frauenarzt einen rechtsseitigen, faustgroßen Tumor im Unterleib fest, den er als Adnextumor ansprach. Durch konservative Behandlung vorübergehende Besserung. Im Sommer 1924 traten aber erneut unter Fieber und Schüttelfrost heftige Unterleibsschmerzen auf. Gleichzeitig bestand häufiger Harndrang. Wegen Verschlimmerung der Beschwerden suchte die Patientin schließlich die Klinik auf. Die Menses waren immer regelmäßig und ohne besondere Beschwerden. Der Stuhlgang war normal.

Befund: Mittelgroße, kräftig gebaute Frau in gutem Allgemeinzustande. Haut und sichtbare Schleimhäute gut durchblutet. Am Kopf, Hals und Brustkorb, sowei an der Lunge und

am Herzen keine Besonderheiten. Extremitäten und Nervensystem ebenfalls o. B.

Bei der Palpation des Abdomens ist durch die schlaffen Bauchdecken in der rechten Unterbauchgegend unterhalb des Nabels ein rundlicher, schmerzhafter, schlecht beweglicher Tumor zu fühlen, der sich bei der Atmung nicht verschiebt.

Cystoskopie: Blasenkapazität 250 ccm. Blasenschleimhaut diffus getrübt, Gefäßzeichnung verschwommen. Im rechten Blasenfundus teilweise bullöses Oedem. Auf der Hinterwand sind deutlich mehrere Trabekel zu erkennen. Das linke Ureterostium ist normal, das rechte etwas klaffend und nach vorn zu lateral verzogen. Die Indigcarminausscheidung beginnt beiderseits zu gleicher Zeit nach 3 Minuten, doch bleibt rechts der Harnstrahl dauernd nur schwach gefärbt, während links die Intensität der Färbungn rasch zunimmt.

Harnleiterkatheterismus: Der linke Ureter läßt sich ohne Hindernis 30 cm hoch sondieren, rechts bleibt der Katheter bereits nach 5 cm stecken, kann aber bei Anwendung von Druck dennoch 12 cm vorgeschoben werden. Aus beiden Kathetern tropft klarer Urin. Die Urinmengen verhalten sich R : L = 1 : 10. Da spezifische Gewicht des Urins aus der rechten Niere ist = 1010, das des Urins aus der linken Niere = 1012.

Pyelographie: Der kurze rechte Ureter ist in Höhe der unteren Kreuzbeinwirbel bis nahe an die Mittellinie abgedrängt. Das gut gefüllte rechte Nierenbecken liegt in der Projektion des rechten Foramen sacrale des 1. und 2 Kreuzbeinwirbels; es ist größer als normal, unregelmäßig geformt und zeigt einige uncharakteristische Fortsätze. Der linke Ureter zieht in geradem Verlauf zu dem in normaler Höhe liegenden rechten Nierenbecken.

Diagnose: Rechtsseitige Beckenniere.

Operation am 13. XII. 1924 (Prof. Coenen): Nach Eröffnung der Bauchhöhle durch Medianschnitt zwischen Nabel und Symphyse kann man die Niere über dem Promontorium etwas rechts von der Mittellinie unter dem vorgewölbten Peritoneum tasten. Nach Spaltung des hinteren Peritoenalblattes und der retroperitoealen Bindegewebskapsel der Niere lassen sich die topographischen Verhältnisse genau übersehen: (vergl. Fig. 1)

Der Nierenhilus ist nach vorn gerichtet. Von hier zieht der Ureter über den unteren Nierenpol nach abwärts. Ueber den oberen Nierenpol verlaufen eine Arterie und 2 Venen zum Nieren-

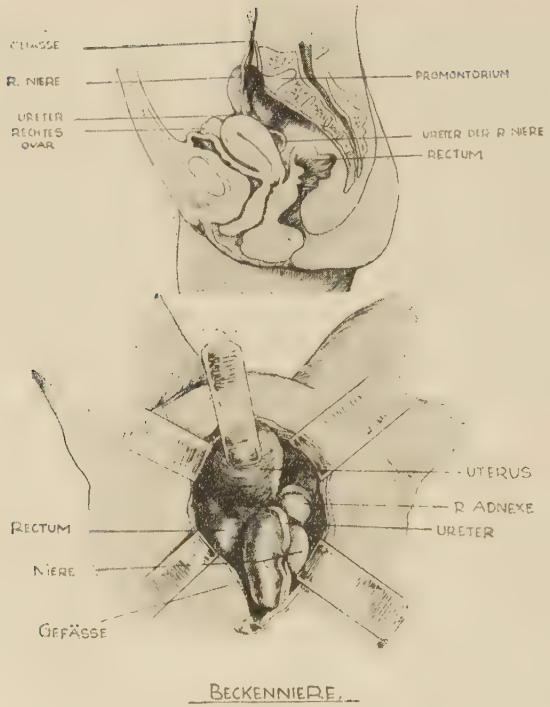

Figur 1.

becken. Dort, wo diese dem Parenchym anfliegen, ist eine deutliche Furche sichtbar. Eine weitere Arterie und zwei Venen treten von unten in das Nierengewebe ein bzw. gehen von der Niere ab. Nach Unterbindung und Durchtrennung der Gefäße und des Harnleiters kann die Niere aus ihrer Kapsel gelöst werden. Sodann wird das Peritoneum vernäht und die Bauchdecke durch Schichtnaht geschlossen.

Postoperativer Verlauf: Am 5. I. 1925 ist die Wunde reaktionslos vernarbt. Die Patientin wird beschwerdefrei entlassen.

Fall 2. 43jährige Patientin, ledig, Klinikaufnahme am 29. IX 1926.

Anamnese: Angeblich seit dem 18. Lebensjahre bleichsüchtig und herzleidend. 1906 Operation wegen Rectumprolaps. 1923 Appendektomie und linksseitige Nierenoperation, angeblich

wegen Wanderniere. Im Sommer 1925 Auftreten heftiger Leibschmerzen unter hohen Temperaturen. Behandlung mit heißen Umschlägen. Nach Absinken der Temperatur weiter monatelang bettlägerig. Wegen Verschlimmerung der Schmerzen schließlich vom praktischen Arzt der Klinik überwiesen.

Befund: Mittelgroße, kräftig gebaute Frau in gutem Ernährungszustande. Blasse Gesichtsfarbe, sichtbare Schleimhäute mäßig durchblutet. Am Kopf und Hals keine Besonderheiten. Lunge bis auf leichtes Giemen über dem rechten Unterlappen o. B. Herzdämpfungsfigur nach links verbreitert; Herztöne leise, dumpf. Extrasystolen. Radialispuls weich, schlecht gefüllt. Blutdruck 95/75 mm Hg.

Bei der Untersuchung des Abdomens findet sich über der linken Darmbeinschaufel eine reizlose Narbe, die von der Nierenoperation herrührt; ferner eine Appendektomienarbe. Im rechten Unterbauch ist in der Tiefe eine wegen der dicken Bauchdecken nicht gut abgrenzbare Resistenz zu fühlen; hier wird starker Druckschmerz angegeben.

Cystoskopie: Blasenkapazität 250 ccm. Blasenschleimhaut in der Umgebung des rechten Ureterostiums gerötet. Beide Uretermündungen schlitzförmig. Die Indigcarminausscheidung beginnt beiderseits 6½ Minute nach der Injektion, gleichstark.

Harnleiterkatheterismus: Rechts stößt der Katheter nach wenigen Zentimetern auf ein Hindernis. Der linke Harnleiter kann ohne Widerstand 30 cm hoch sondiert werden. In den aus beiden Kathetern gesondert aufgefangenen Urinmengen finden sich Leukocyten, vereinzelte Erythrocyten und Albumen.

Pyelographie: Das rechte, stark deformierte Nierenbecken liegt ganz zentral in Höhe der mittleren Kreuzbeinwirbel. Das linke Nierenbecken befindet sich in normaler Höhe.

Diagnose: Rechtsseitige Beckenniere.

Operation am 22. 10. 1926 (Prof. Coenen): Nach Laparotomie durch Medianschnitt zwischen Symphyse und Oberbauch und Spaltung des hinteren Peritonealblattes wird über dem Promontorium die rechte Niere sichtbar. (Vergl. Fig. 2.) Diese liegt mit ihrem größeren Teil im kleinen Becken und weist folgende Absonderheiten der Gefäßversorgung auf: Die Hauptarterie entspringt ungefähr aus der Teilungsstelle der Aorta und mündet in den ventralwärts gerichteten Hilus. Zwei kleine Arterien kommen von links, wahrscheinlich aus der A. hypogastrica; zwei

dicke Venen verlaufen vom Hilus über den oberen Nierenpol nach oben. Der nach unten ziehende Ureter spannt sich straff über dem unteren Nierenpol.

Nach Unterbindung und Durchtrennung der Gefäße und des Ureters wird die Niere aus der Kapsel gelöst, über dem leeren Nierenlager das Peritoneum vernäht und die Laparotomiewunde schichtweise geschlossen.

Figur 2.

Postoperativer Verlauf: Nach anfänglich leidlichem Befinden bekam die Patientin am 3. Tage nach der Operation einen durch alte Adhäsionen zwischen Dünndarmschlingen und der Appendektomienarbe bedingten Ileus. Nach Relaparotomie (Lösung des Stranges und Anlegung einer Ileostomie) trat unter dem Zeichen der Herzschwäche der Exitus ein.

Fall 3. 25jähriger Patient, Klinikaufnahme am 8. 10. 1929.

Anamnese: Im Dezember 1926 heftige Schmerzen im Leib und hartnäckige Obstipation. Vorübergehende Besserung durch Rizinusöl, Einläufe und Heißluft. Im Juli 1929 erneut

starke Unterleibsschmerzen, die in den Rücken und in die Oberschenkel ausstrahlten. Da die Schmerzen jetzt unter Fieber und Schüttelfrost auftraten und von Brechreiz begleitet waren, wurde wegen Verdachts auf eine beginnende Blinddarmentzündung die Appendektomie vorgenommen. Im Oktober 1929 abermals Schmerzanfälle, teils an der Stelle der Appendektomienarbe, teils in der Mitte unter dem Nabel. Die unbestimmten Schmerzen strahlten nach links zum Rücken und in den linken Oberschenkel aus. Nach einmaligem Alkoholabusus besonders heftiger Schmerzanfall.

Befund: Großer, kräftig gebauter Mann. Gesichtsfarbe etwas blaß. Schleimhäute genügend durchblutet. Kopf, Hals und Brustorgane o. B.

Im Abdomen ist links unterhalb des Nabels eine etwa apfelgroße, kaum verschiebliche, mittelharte Resistenz zu fühlen, deren Palpation schmerzhaft ist. Bei mehrfacher Untersuchung an verschiedenen Tagen ist der Tumor, wechselnd mit den Beschwerden, verschieden groß, der Unterschied ist jedoch nicht beträchtlich. Eine Magen- und Darmdurchleuchtung zeigt, daß kein Zusammenhang zwischen Darm und der tastbaren Resistenz besteht. Blutbild o. B. Keine Temperaturerhöhung. Harnbefund: Zahlreiche Leukocyten, vereinzelte Colibakterien, keine Cylinder, spezifisches Gewicht = 10,12, Reaktion sauer.

Cystoskopie: Harnröhre normal durchgängig. Blasenkapazität: 200 ccm. Im hinteren Teil des Blasenfundus ist eine deutliche Vorwölbung der Blasenwand (unterer Pol der Beckenniere) zu erkennen. Uretermündungen o. B. Die Indigcarminausscheidung beginnt rechts 3½ Minuten nach der Injektion, mittelkräftig; links ist sie nach 12 Minuten noch nicht festzustellen.

Harnleiterkatheterismus: Der Ureterkatheter kann links nur 15 cm eingeführt werden und stößt dann auf ein komplettes Hindernis. Urin fließt nicht ab. Der rechte Harnleiter kann 30 cm hoch sondiert werden.

Pyelographie: Der linke Ureter macht im Bereich des 3. Kreuzbeinwirbels eine rechtwinklige Wendung medianwärts und endet in einer kolbigen, links neben der Mittellinie liegenden Erweiterung. Daran anschließend ist in gleicher Höhe bei genauer Betrachtung des Pyelogramms ein bedeutend schwächerer, ausgedehnter Schatten festzustellen. Offenbar ließ eine entzündliche Stenose nur ein geringes Einfließen des Kontrastmittels in das stark erweiterte Nierenbecken zu. Der rechte Ureter ist, wahr-

scheinlich infolge der erst 3 Monate zurückliegenden Appendektomie, mehrfach geknickt. Das rechte Pyelon befindet sich in normaler Höhe.

Diagnose: Linksseitige Beckenniere.

Operation (Prof. Coenen): Medianschnitt vom Nabel bis zur Symphyse. Freilegung der Beckenniere auf transperitonealem Wege. Das stark erweiterte, wandverdickte Nierenbecken ist nach vorn und lateralwärts gerichtet. Von hier zieht der Ureter nach unten außen. Von lateral tritt eine, wahrscheinlich aus der A. iliaca communis kommende Arterie in das Nierenbecken ein. Neben ihr verläuft eine große Vene. Von medial und oben kommt eine aus der Teilungsstelle der Aorta entspringende Arterie, die auf der Hinterfläche der Niere in das Parenchym einmündet. Eine dicke Vene verläßt ebenfalls hinten die Niere und zieht nach oben. (Vergl. Figur 3.)

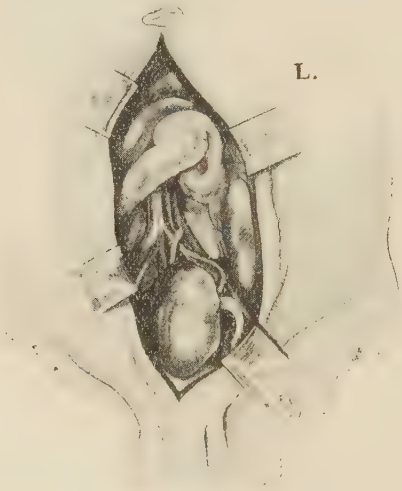

Figur 3. Befund bei Fall 3.

Nach Unterbindung und Durchtrennung der Gefäße wird der Ureter zur Tiefe verfolgt und ungefähr 3 cm oberhalb der Blase abgebunden. Nach erfolgter Nephrektomie und Peritonealisierung wird die Bauchdecke durch Schichtnaht geschlossen.

Postoperativer Verlauf: Ungestört. Entlassung 14 Tage nach der Operation ohne Beschwerden.

Die Vorgeschichten dieser drei Fälle zeigen, wie oft die Beckenniere mit anderen Erkrankungen verwechselt werden kann.

Daß in dem ersten Falle der Frauenarzt, den die Patientin zu erst wegen ihrer Beschwerden aufsuchte, die Geschwulst im Unterleib als Adnextumor ansprach, ist verständlich. In dem zweiten Falle wurde 2 Jahre vor der Aufnahme der Patientin in die Klinik die Appendektomie vorgenommen. Wahrscheinlich waren aber die damaligen Beschwerden nicht auf die angenommene Appendicitis, sondern auf die rechtsseitige Beckenniere zurückzuführen. Auch in dem dritten Falle wurde zunächst die Erkrankung nicht erkannt. Bei den anfangs auftretenden Leibschmerzen und Obstipationserscheinungen dachte man nicht daran, daß die eigentliche Ursache dieser Beschwerden vielleicht außerhalb des Magen-Darmtraktus zu suchen sei, umsoweniger, als nach einer symptomatischen Behandlung Besserung eintrat. Als jedoch später der Zustand sich verschlimmerte und neben den Schmerzen Fieber, Schüttelfrost und Brechreiz auftraten, wurde die Appendektomie vorgenommen. Eine Nachprüfung ergab, daß keine akute Entzündung des Wurmfortsatzes vorgelegen hatte. Zweifellos war das ganze Krankheitsbild (die Schmerzen und die hartnäckige Obstipation) durch die tief im kleinen Becken gelegene Niere bedingt, zumal es sich um eine linksseitige Beckenniere mit stark erweitertem Pyelon handelte.

Aus diesen drei Fällen ist zu ersehen, daß bei einer genauen urologischen Untersuchung und Beachtung der klinischen Symptome kaum eine Beckenniere übersehen werden kann. In allen drei Fällen wurde die Beckenniere vor der Operation pyelographisch diagnostiziert. Welche Rolle die Pyelographie für die Diagnose der Nierendystopie spielt, geht aus Statistiken von Gottlieb (19) hervor. Danach handelte es sich bei den meisten bis zum Jahre 1911 veröffentlichten Fällen von Nierendystopie um zufällige Operationsbefunde. Nur etwa 8 % der Fälle waren vor der Operation erkannt worden. Mit der weiteren Entwicklung und Ausbreitung der Pyelographie nahm dann die Zahl der vor der Operation diagnostizierten Fälle dauernd zu und zwar stieg sie in der Zeit von 1911 bis 1924 auf 30 % und von 1924 bis 1927 auf ungefähr 50 %.

Zur Therapie der Beckenniere sei zum Schluß noch folgendes gesagt: Die Mehrzahl der Autoren steht auf dem Standpunkte, daß besonders beim weiblichen Geschlecht die Indikation zur Nephrektomie besteht, sobald irgendwelche Störungen von seiten der Beckenniere auftreten. Einzelne Autoren (Fédoroff [15], Talmann [57]) schlagen zur Erhaltung des Organs eine Ver-

lagerung der Niere vor. Fédoroff hat in mehreren Fällen die dystope Niere nach geringer Verschiebung in der Fossa iliaca fixiert und so die durch Nerven- bezw. Darmkompression entstandenen Beschwerden beseitigt. Nur wenige Autoren schlagen eine symptomatische Behandlung vor.

Als Zugang zur Beckenniere wird im allgemeinen der transperitoneale Weg gewählt (Kümmel [32]). Bei schwer infizierten Nieren (Pyonephrosen, infizierten Steinnieren) ist das transperitoneale Vorgehen natürlich nicht geeignet. Um in solchen Fällen die Gefahren einer transperitonealen Operation zu umgehen, sind verschiedene andere Verfahren angegeben worden:

An erster Stelle ist hier die von Oehlecker (45) beschriebene „teils transperitoneale, teils extraperitoneale Nephrektomie" zu nennen: Nach medianer Laparotomie vom Nabel bis zur Symphyse zwecks Orientierung über Art und genaue Ausdehnung des Tumors macht er in Nabelhöhe einen Querschnitt nach der entsprechenden Seite. Den so gebildeten rechtwinkligen Bauchwandlappen schlägt er nach unten außen um. Dann inzidiert er das hintere Peritonealblatt lateral von der Flexura sigmoidea (bei lkss. Beckenniere), löst es vorsichtig ab und hebt es soweit nach innen hoch, daß er es mit dem Peritonealrande des Längsschnittes und des medialen Teiles des Querschnittes vernähen kann. Diese Methode ist in vielen Fällen sehr zweckmäßig, da sie die Exstirpation der Beckenniere bei geschlossener Bauchhöhle ermöglicht und gleichzeitig genügend Uebersichtlichkeit gewährt.

Weniger Spielraum wird durch den von J. und W. Israel (30) für die Exstirpation infizierter Beckennieren empfohlenen, dem unteren Teile des „Israelschen Schnittes zur Freilegung des Harnleiters" analogen Schnitt gewonnen, der die Nephrektomie unter Verschiebung des intakten Bauchfells gestattet.

Die beiden genannten Verfahren eignen sich jedoch nicht bei Beckennieren, die besonders tief in der Kreuzbeinhöhlung und sehr medial gelegen sind, wie auch unsere Fälle sie darstellen, da hier durch ein solches Vorgehen nur ein ungenügender Zugang zum Operationsgebiet geschaffen würde. Aus dem Grunde hat man verschiedentlich versucht, die Beckenniere nach einer zuerst von Hochenegg (28) angegebenen Methode durch einen parasacralen Schnitt nach Entfernung des Steißbeins freizulegen und zu exstirpieren. Anscheinend gewährt dieser Weg aber keinen genügenden Zugang, da in mehreren Fällen von pyonephrotischer Beckenniere (Lichtenstern [37], Weiner [60]) bei derartigem Vorgehen nur der Eiter abgelassen, jedoch keine Nephrektomie durchgeführt werden konnte.

Neuerdings hat Zinner (63) für solche Fälle folgende Methode veröffentlicht: Nach medianer Laparotomie inzidiert er das hintere Peritonealblatt vom untersten Kreuzbeinwirbel bis über das Promontorium hinaus (dicht neben dem Rectum). Caudalwärts schließt er 2 bogenförmig lateral und abwärts ziehende Schnitte an. Dann löst

er beiderseits die so entstehenden Peritonealausschnitte bis zur Beckenwand ab, schlägt sie nach aufwärts und vernäht sie mit dem seitlichen Bauchfell. Hierdurch wird vor der eigentlichen Nephrektomie unter Verkleinerung des Bauchfellsackes ein extraperitonealer Raum geschaffen, ähnlich wie durch das Oehleckersche Verfahren, aber nicht wie bei diesem ein seitlicher, sondern ein medialer, unterer extraperitonealer Raum. Auf diese Weise wird auch bei infizierten Beckennieren, die ganz in der Kreuzbeinhöhlung liegen, die Nephrektomie ermöglicht.

In unseren Fällen konnte die Nephrektomie ohne Gefahr auf transperitonealem Wege vorgenommen werden, da in keinem Falle eine schwerere Infektion vorlag. — Der Exitus im Falle 2 war nicht der Operationsmethode zur Last zu legen, sondern wurde durch die Relaparotomie (Adhäsionsileus) bei bestehender Herzschwäche bedingt. — Eine symptomatische Behandlung kam nicht in Frage, da die hartnäckigen Krankheitserscheinungen, die seit Jahren bestanden, ohne einen operativen Eingriff wohl nicht hätten beseitigt werden können. Eine Verlagerung der Nieren war ebenfalls in keinem der Fälle möglich, weil dadurch voraussichtlich eine übermäßige Dehnung der besonders kurzen Harnleiter und Gefäße, und als Folgeerscheinung Hydronephrosenbildung bezw. Ernährungsstörungen der Nieren aufgetreten wären.

Literaturverzeichnis.

1. Adrian, C. und v. Lichtenberg, A.: Die klinische Bedeutungen der Mißbildungen der Niere, des Nierenbeckens und der Harnleiter. Zschr. f. urol. Chir. I. 139. 1913.

2. Albers-Schönberg: Ein Fall von Uterusruptur bei kongenitaler Dystopie der Niere als Geburtshindernis. Zentralbl. f. Gynäkol. Nr. 48. 1223. 1894.

3. Albrecht, P.: Ueber kongenitale Nierendystopie. Zschr. f. Urol. II. 413. 1908.

4. Bock, H.: Akute Tuberkulose einer dystopen Niere. Zschr. f. Urol. XX. 101. 1926.

5. Cadoré, M.: Les anomalies congenitales du rein chez l'homme. Thèse de Lille. 1903. Zit. bei Sträter.

6. Castano, E.: Einfache Nierendystopie. Ref. Zschr. f. urol. Chir. XIII. 329. 1923.

7 Caulk, I. R.: Die chirurgische Behandlung ektopischer Nieren. Ref. Zschr. f. urol. Chir. XV. 329. 1924.

8. Chiaudano: Primäre Steinkrankheit bei ektopischer Niere. Ref. Zschr. f. urol. Chir. XV. 71. 1924.

9. Dobrotworsky, W. J.: Ueber einige Formen der Nierenanomalien. Ref. Zschr. f. urol. Chir. XV. 70. 1924.

10. Dózsa, E.: Zur Klinik der Nieren- und Harnleitermißbildungen. Zschr. f. urol. Chir. XXVI. 636. 1929.

11. Dreyfuß, W.: Beitrag zur Kenntnis der Beckenniere. Zschr. f. urol. Chir. XIX. 277. 1926.

12. Esau, P.: Der Abszeß der dystopen Niere. Arch. f. klin. Chir. CXVIII. 823.

13. Farkas, Ign.: Tuberkulöse Erkrankung einer in das kleine Becken gesenkten oder dystopen Niere. Zschr. f. urol. Chir. XXIII. 334. 1927.

14. Fasiani, G. M.: Nephrolithiasis bei gekreuzter Dystopie. Ref. Zschr. f. urol. Chir. XX. 396. 1926.

15. Fédoroff, S. P.: Nephropexie bei anormalen und pathologischen Nieren. Zschr. f. Urol. XV. 508. 1921.

16. Freund, W. A.: Ueber das sog. kyphotische Becken. Gynäk. Klinik. Herausgeg. v. W. A. Freund. I. 1. 1895.

17. Fuchs, R.: Ueber das häufigere Vorkommen der kongenitalen Nierendystopie auf der linken Seite. Zschr. f. Urol. XXII. 367. 1928.

18. Girard: De l'ectopie simple congenitale du rein. Thèse de Paris. Nr. 439. P. 524.

19. Gottlieb: Zur Diagnostik und Therapie der Nierendystopie. Zschr. f. urol. Chir. XVI. 194. 1924.

Gottlieb: Noch einiges zur Diagnostik der Nierendystopie. Zschr. f. urol. Chir. XIX. 100. 1926.

Gottlieb: Weitere 3 Fälle von Dystopie der Niere. Zschr. f. urol. Chir. XXIII. 79. 1927.

20. Graser: Beitrag zur Pathologie und Therapie der Nierenkrankheiten. Dtsch. Arch. f. klin. Med. LV. 1895.

21. Grauhahn, M.: Die Klinik der Mißbildungen der Niere und des Harnleiters. Verhandl. d. dtsch. Ges. f. Urol. VIII. 192. 1929.

22. Gruber, G. B.: Entwicklungsstörungen der Nierenlage. Handb. d. Urol.: v. Lichtenberg, Voelker, Wildbolz. III. 29.

23. Guizetti und Pariset: Beziehungen zwischen Mißbildungen der Niere und der Geschlechtsorgane. Virch. Arch. CCIV. 372. 1911.

24. Halban, J.: Kongenitale Beckenniere und Gravidität. Wiener klin. Wschr. IV. 125. 1910.

25. Haselhorst, G.: Eine Beckenniere als Geburtshindernis. Ref. Zschr. f. urol. Chir. XIV. 64. 1924.

26. Healy, W. P.: Einklemmung einer retroflektierten schwangeren Gebärmutter infolge einer Nierendystopie. Ref. Zschr. f. urol. Chir. XVII. 84. 1925.

27. v. Hermann, J.: Ueber Nieren- und Uretermißbildungen. Zschr. f. urol. Chir. XXVI. 505. 1929.

28. Hochenegg, J.: Zur klinischen Bedeutung der Nierendystopie. Wiener klin. Wschr. 4. 1900.

29. Hüter, E.: Zschr. f. Geburtsh. u. Gynäk. V. 22. 1880.

30. Israel, J. und W.: Chirurgie der Niere und des Harnleiters. Thieme. 22. 1925.

31. Kehrer, E.: Die klinische Bedeutung der kongenitalen einseitigen Nierendystopie. Beitr. z. Geburtsh. u. Gynäk. Festschr. f. Chroback. I. 241. 1903.

32. Kümmel, H.: Operationen an den Nieren und Nierenbecken. Urol. Operationslehre: Voelker, Wossidlo. Leipzig. Thieme. 494. 1924.

33. Kundrat: Ueber angeborene Form- und Lagerungsanomalien der Niere. Wiener med. Wschr. IV. 109. 1886.

34. Lafitte, H.: Ueber einen im Laufe der Schwangerschaft beobachteten Fall von angeborener Beckenniere. Ref. Zschr. f. urol. Chir. XXXI. 63. 1931.

35. Lemberger, W.: Ueber die Entstehung der kongenitalen Nierendystopie. Beitrag z. path. A. u. z. allg. Pathol. LXXII. 260. 1923.

36. Levinson, S.: Demonstrationen einiger Präparate von Nierenmißbildungen. Verh. d. Dtsch. Ges. f. Urol. VIII. 247. 1929.

37. Lichtenstern, R.: Operationen bei Beckennieren. Zschr. f. urol. Chir. XV. 127. 1924.

38. Mariantschik, L. P.: Ein Fall von Nierendystopie. Ref. Zschr. f. urol. Chir. XXXII. 61. 1931.

39. Marion: Traité d'urologie. I. 427. 1928.

40. Mennet, I.: Monatsschr. f. Geburtsh. LXXII. 172. 1927.

41. Meyer, O.: Zur Kenntnis der Gefäße einseitig kongenital verlagerter Nieren und Hufeisennieren. Zieglers Beitr. ILIV. 1908.

42. Motzfeld: Mißbildungen der Niere und der Harnwege. Beitr. z. path. Anat. u. z. allg. Path. LIX. 539.

43. Müllerheim: Kongenitale Lage der Niere im kleinen Becken. Zschr. f. Geburtsh. u. Gynäk. XXXVI. und LII.

Müllerheim: Diagnostische und klinische Bedeutung der kongenitalen Nierendystopie. D. med. Wschr. 1902.

44. Naumann, A. H.: Ueber die Häufigkeit der Bildungsanomalien der Nieren. Inaug.-Diss. Kiel. 1897.

45. Oehlecker, F.: Die teils transperitoneale, teils extraperitoneale Nierenoperation. Zschr. f. urol. Chir. X. 61. 1922.

Oehlecker, F.: Paranephritischer Abszeß bei dystoper Niere. Zschr. f. urol. Chir. X. 74. 1922.

46. Orth, J.: Lehrbuch der speziellen pathologischen Anatomie. Berlin. A. Hirschwald. II. 684.

47. Priman, J.: Dystopia renis congenita als atavistische Erscheinung. Raksti Universitatis latviyas 10. Riga. Zit. bei Fuchs.

48. Ravasini, C.: Ektopische Nieren. Verh. d. Dtsch. Ges. f. Urol. VIII. 205. 1929.

49. Reid, H.: Nierenbeckenstein in einer ektopischen Niere. Zschr. f. urol. Chir. XVII. 366. 1925.

50. Schmutte, H.: Ueber Nieren- und Harnleiteranomalien. Zschr. f. urol. Chir. XXVII. 61. 1929.

51. Schramm, C.: Ein Fall von hypoplastischer Beckenniere mit Steinbildung im dilatierten Nierenbecken. Zschr. f. urol. Chir. III. 201. 1917.

52. Schreiber, J.: Ueber renalpalpatorische Albuminurie und ihre Bedeutung für die Diagnose von Dystopien sowie Tumoren im Abdomen. Zschr. f. klin. Med. LV. 1. 1906.

53. Seelig, A.: Ueber renalpalpatorische Albuminurie. Zschr. f. Urol. XXXIV. 353. 1912.

54. Stephan, S.: Die kongenitale Nierendystopie beim Weibe in klinischer und embryologischer Beziehung. Zschr. f. gynäk. Urol. XXXVI. 303. 1912.

55. Sträter, M.: Beiträge zur Pathologie und Therapie der kongenitalen Nierendystopie. D. Zschr. f. Chir. LXXXIII. 55. 1906.

56. Strube, G.: Ueber kongenitale Lage- und Bildungsanomalien der Niere. Virch. Arch. CXXXVII.

57. Talmann, J. M.: Dystopia renis congenita. Zschr. f. urol. Chir. XXV. 386. 1928.

58. Thomas, H.: Zur Frage der angeborenen Nierenverlagerung. Inaug.-Diss. Köln. 1921.

59. Viethen, H.: Drei Fälle von angeborener Beckenniere. Ref. Münch. Med. Wschr. 1929. 2114.

60. Weiner, K.: Ueber Nierenmißbildungen. Zschr. f. urol. Chir. XX. 429. 1926.

61. Wohlauer, E.: Steine in Beckennieren. Zschr. f. Urol. XXI. 606. 1927.

62. v. Wolff, K.: Versuch einer einheitlichen Erklärung des ätiologischen Faktors bei der Entstehung der Nierendystopie. Zschr. f. urol. Chir. XXXI. 1. 1931.

63. Zinner, A.: Operationen bei infizierten Beckennieren. Zschr. f. urol. Chir. XXVIII. 98. 1929.

Lebenslauf.

Am 12. September 1905 wurde ich, Heinz, Hubert Naendrup, als Sohn des Universitätsprofessors Dr. iur. Hubert Naendrup in Münster/Westf. geboren. Hier besuchte ich die Volksschule und das Paulinische Gymnasium. Nach meinem im Februar 1925 bestandenen Abiturientenexamen studierte ich zunächst drei Semester Naturwissenschaften an der Universität Münster und der Technischen Hochschule Breslau. Von meinem vierten Semester an studierte ich Medizin und zwar an den Universitäten Breslau, München und Münster. Im Frühjahr 1928 bestand ich das Physikum und im Winter 1930/31 das medizinische Staatsexamen. Beide Examina legte ich an der Universität Münster ab. Als Medizinalpraktikant war ich vom 1. Februar bis zum 15. Oktober 1931 auf der Inneren Abteilung des Mathias-Spitals zu Rheine/Westf. und vom 15. Oktober 1931 bis zum 1. Februar 1932 an der Städtischen Frauenklinik Essen tätig. Seit meiner am 1. Februar 1932 erlangten Approbation bin ich als Assistent an der Städtischen Frauenklinik Essen weiter beschäftigt.